



LEBEN MIT EKZEMEN

Patienteninformation





INHALTSVERZEICHNIS

Wie funktioniert die Haut?	3
Wie ist die gesunde Haut aufgebaut?	4
Was ist ein Ekzem?	4
Wie verändern Ekzeme die Haut?.....	5
Welche Formen von Ekzemen gibt es?	6
Welche Risikofaktoren für die Entstehung von Ekzemen gibt es?.....	10
Wo liegen die Probleme bei der Ekzembehandlung?	11
Behandlungsmöglichkeiten der Ekzeme	12
Was können Sie selbst tun?	14
Anschriften von Patientenvereinigungen und Selbsthilfeorganisationen.....	15



WIE FUNKTIONIERT DIE HAUT?

Die Haut ist als äußere Umhüllung des Körpers ein wichtiges Instrument bei der Berührung und Auseinandersetzung des Körpers mit der Umwelt. Welche lebenswichtige Rolle die Haut als Organ für den menschlichen Organismus spielt, wird schon dadurch deutlich, dass bereits der Verlust eines Drittels der Hautfläche durch Verbrennungen oder Verätzungen zum Tode führen kann.

Die Haut erfüllt als größtes Organ unseres

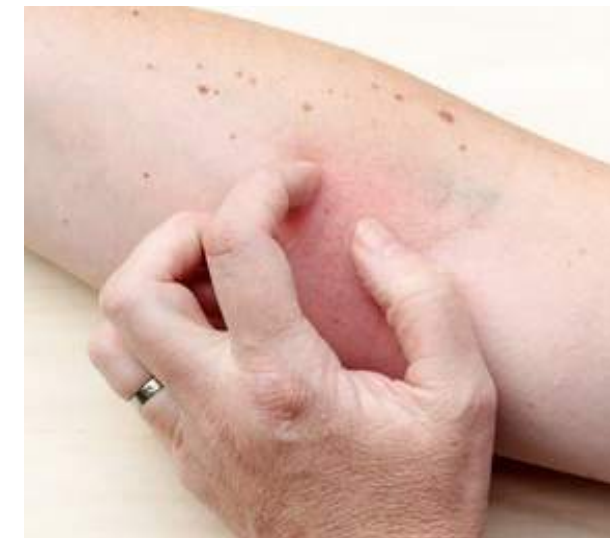Körpers eine Vielfalt an Aufgaben. Sie stellt als Schutzorgan eine physiologische Barriere gegen mechanische, chemische, physikalische, thermische und bakterielle Einflüsse dar. In ihrer Funktion als hoch empfindliches Sinnesorgan dient sie mit einer Vielzahl von Druck-, Tast-, Wärme-, Kälte- und Schmerzrezeptoren als eines der wichtigsten Systeme unseres Körpers insbesondere der Aufnahme von Informationen aus der Umwelt. Als Speicherorgan

vermag die Haut erhebliche Mengen an Depotfett einzulagern und dem Körper bei Bedarf zur Verfügung zu stellen.

Ähnliches gilt für Wasser und Mineralien wie z. B. Salze. Neben der Regulation des Wärmehaushalts ist besonders ihre Funktion als Stoffwechselorgan hervorzuheben, z. B. durch Aufnahme von Fett, Wasser und Wirkstoffen. So werden z. B. Medikamente teilweise über die Haut aufgenommen oder auf diesem Wege ausgeschieden. Bei ungenügender Tätigkeit der Entgiftungsorgane übernimmt die Haut sogar bis zu einem gewissen Maß hierfür eine Ausgleichsfunktion.

Ein weiterer wichtiger Bestandteil unserer Haut ist der so genannte „Säureschutzmantel“, welcher aus einer Mischung von Fett und Flüssigkeit besteht. Die Fette stammen größtenteils aus den Absonderungen der Talgdrüsen, der flüssige

Anteil entstammt zum Großteil den Schweißdrüsen. Beide Sekrete vermischen sich auf der Hautoberfläche zu einer Art Schutzfilm. Dieser Fett-Feuchtigkeitsfilm gibt der Haut die nötige Geschmeidigkeit und Elastizität, ohne die sie sehr schnell spröde, rissig, verletzlich und letztendlich krank wird. Auch schützt er vor Austrocknung, vor dem Eindringen von Krankheitserregern und vor vielen anderen Umwelteinflüssen.



WIE IST DIE GESUNDE HAUT AUFGEBAUT?

Die Haut besteht, von außen nach innen betrachtet, aus drei Schichten:

- der Oberhaut, einer mehrschichtigen, verhornenden Zellschicht (Plattenepithel),
 - der Lederhaut, einem lockeren Bindegewebe aus kollagenen und elastischen Fasern, in das die Hautanhangsgebilde wie Haare, Talg- und Schweißdrüsen sowie Blutgefäße und Nerven eingebettet sind
 - und der Unterhaut, die hauptsächlich aus dem Unterhautfettgewebe besteht.
- Die Oberhaut, die eine maximale Dicke von 1 mm aufweist, ist ein Gewebe, das selbst keine Blutgefäße enthält, sondern

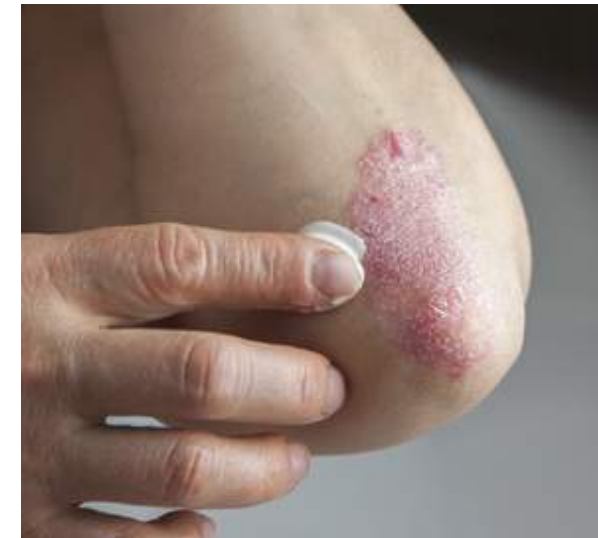von dem darunter liegenden Bindegewebe, der Lederhaut, versorgt wird. Diese beiden Schichten werden auch als „Kutis“ zusammengefasst. Die Ausdehnung der Kutis beträgt entsprechend der Körperoberfläche beim Erwachsenen etwa 1,5 bis 2 m², wobei ihre Dicke je nach Körperregion und Alter nur 1 bis 2 mm beträgt.

Die hornbildenden Zellen der Oberhaut, die Keratinozyten, unterliegen einer ständigen Erneuerung. Mit der Bildung neuer Zellen in den untersten Schichten werden die alten, oben liegenden Zellen als Hornschuppen abgestoßen. Die Zellteilung erfolgt in der untersten Schicht, die auch die Pigmentzellen der Haut beherbergt.

Bei der Zellteilung verbleibt eine Tochterzelle in der untersten Schicht, um sich nach 18 bis 20 Tagen erneut zu teilen. Die zweite Tochterzelle wandert langsam zur Hautoberfläche und verändert dabei allmählich ihre Struktur und Funktion. Auf der Hautoberfläche angekommen, wird sie später als Hautschuppe abgestoßen. Die Reifung und Umwandlung der Zellen bis hin zur Ablösung der Hautschuppen erstreckt sich normalerweise über einen Zeitraum von etwa 4 Wochen. Dieser Vorgang gehört zum normalen Regenerationsprozess der Haut. Bei Verletzungen oder Hauterkrankungen kann der gesamte Entwicklungsprozess schneller, aber auch langsamer ablaufen.

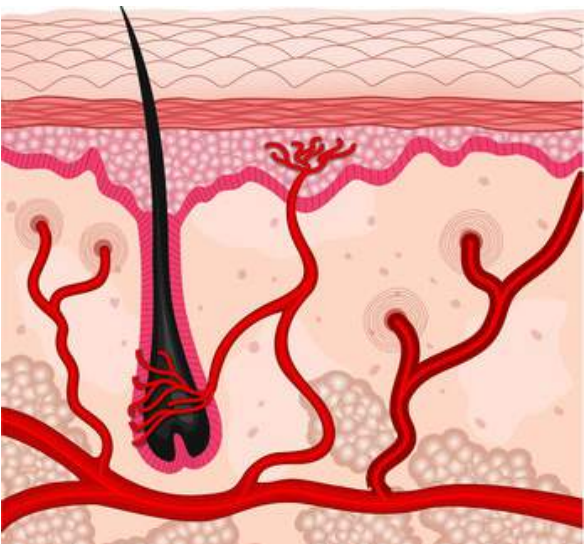
WAS IST EIN EKZEM?

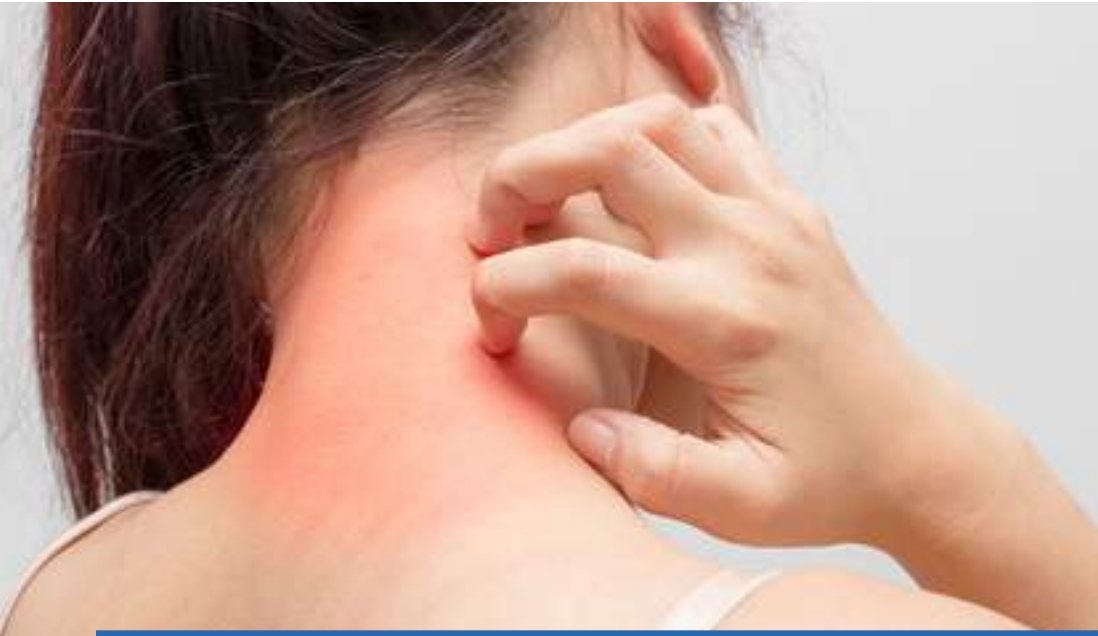Ein Ekzem kann allgemein als eine die oberen Hautschichten betreffende, entzündliche Reaktion beschrieben werden. In der Medizin wird daneben der Begriff Dermatitis als weiterer Fachausdruck gebraucht. Dieser wird im angloamerikanischen Sprachraum in der Regel gleichbedeutend verwendet. Im deutschsprachigen Raum beschreibt er genauer den akuten Verlauf einer entzündlichen Reaktion der Haut, bei der sich die Beschwerden rasch wieder zurückbilden.



Die Bezeichnung Ekzem wird dagegen mehr für den chronischen Verlauf einer starken Hautreizung verwendet.

Ekzeme sind weltweit verbreitet und treten sehr häufig auf. Der Begriff Ekzem ist nicht einheitlich definiert und fasst verschiedene entzündliche Krankheitsbilder der Haut zusammen. So eine entzündliche Hauterkrankung kann durch eine Fülle von verschiedenen Ursachen hervorgerufen werden. Sie ist nicht infektiös und somit, ganz wichtig, auch nicht übertragbar. Man unterscheidet akute und chronische Verlaufsformen, wobei Zwischenstufen, so genannte subakute Krankheitsverläufe und Übergänge zwischen den einzelnen Stadien immer möglich sind.





WIE VERÄNDERN EKZEME DIE HAUT?


Eine Entzündung der Haut führt, unabhängig davon, ob sie z. B. durch eine Allergie verursacht wird oder im Rahmen einer Neurodermitis auftritt, zu einer Schädigung der Hautzellen. Das körpereigene Abwehrsystem wird mobilisiert, d. h. es werden Abwehrzellen gebildet, die rasch an den Ort des Geschehens transportiert werden. Im akuten Stadium der Entzündung zeigt die Hautoberfläche ein vielfältiges Bild: Rötung, Schwellung,

Bläschen, Knötchen bis hin zu Nässen und Krustenbildung. Die chronische Entzündung dagegen ist durch eine Verdickung der Haut, Schuppenbildung und Hauteinrisse sowie eine Vergrößerung der Hautfelderung (Lichenifikation) charakterisiert. An subjektiven Beschwerden stehen für den Patienten vor allem Juckreiz, Brennen, Spannungsgefühl oder auch Schmerzen im Vordergrund. Betrachtet man ein befallenes Hautareal unter dem

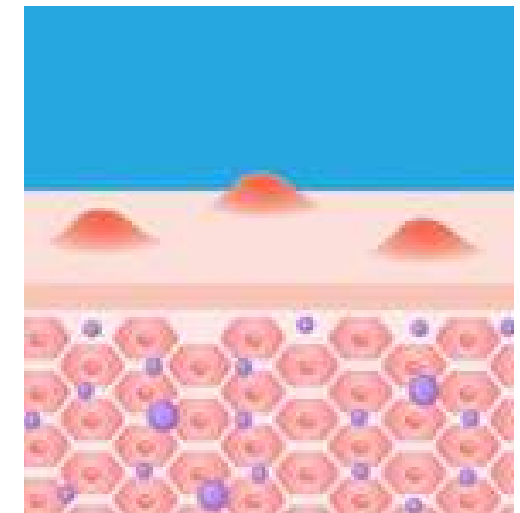
Mikroskop, so erkennt man in bestimmten Krankheitsstadien „ekzemtypische“ gewebliche Veränderungen. Dazu zählen die herdförmigen Wassereinlagerungen zwischen den Hautzellen, die Verbreiterung einzelner Hautzellschichten und eine fehlerhafte und meist überstürzte Verhornung der obersten Hautschicht mit Zellkernresten in den normalerweise kernlosen Hornzellen. Zusätzlich finden sich auch Entzündungszellen im Bereich der tieferen Hautschichten.

Äußerlich führt die verstärkte Abschupfung zu einer Aufrauhung der Haut mit dem Verlust der natürlichen Funktionen. In den betroffenen Hautarealen kann

sich der für unsere Haut wichtige Säureschutzmantel nicht in genügendem Maße aufbauen, so dass es zu einer gesteigerten Feuchtigkeits- und Fettabgabe mit teilweise starkem Trockenheits- und Sprödigkeitsgefühl kommt. Darüber hinaus wird durch die Zerstörung des natürlichen Hautschutzfilms auch das Eindringen von Bakterien und Pilzen erleichtert.



Normale Haut



Allergische Hautreaktion



WELCHE FORMEN VON EKZEMEN GIBT ES?

Die Einteilung der Ekzeme ist uneinheitlich und orientiert sich teils an entstehungsbedingten Faktoren, teils aber auch am Erscheinungsbild auf der Haut.

Die häufigste Ekzemform ist das Kontaktekzem. Abhängig von den zugrunde liegenden Ursachen werden eine allergische und eine toxische Form gegeneinander abgegrenzt.

Das allergische Kontaktekzem kann als Überreaktion (Allergie) des Körpers gegen

körperfremde Stoffe bezeichnet werden. Während einer ersten Phase, die häufig unbemerkt abläuft, wird im Organismus eine spezifische Reaktion (Sensibilisierung) gegen den körperfremden Stoff, das Allergen, ausgelöst. Bei erneutem Kontakt reagieren nun die Abwehrzellen des Immunsystems mit einer Unverträglichkeitsreaktion, die sich meist nach 24–48 Stunden auf der Haut bemerkbar macht. Dabei treten vor allem Rötungen, Bläschen

und ein meist starker Juckreiz auf. Zu allergischen Reaktionen kann es z. B. nach Kontakt mit Schmuck, Kosmetika, Reinigungs- und Pflegemitteln, Kleidungsstücken, Farben und vielen anderen Materialien kommen. In der Regel bleiben die Hautveränderungen auf die Kontaktstellen mit dem auslösenden Stoff beschränkt. Bei längerer oder sehr intensiver Allergenzufuhr kann sich das Ekzem allerdings auch in die Umgebung oder in kontaktferne Körperregionen ausbreiten, es „streut“.

Für den Nachweis einer Allergie steht ein Hauttest, der so genannte Epikutantest, zur Verfügung. Hierbei werden ca. 20–24 der gängigsten Allergene und eventuell noch weitere, vom Patienten häufig benutzte, Stoffe mit Hilfe spezieller Pflaster für 24 Stunden auf den Rücken aufgeklebt. Die Hautreaktionen werden in den darauf folgenden Tagen abgelesen. Bei positivem Testergebnis erhalten die Patienten einen Allergiepass und werden über das konsequente Meiden der auslösenden Substanzen sowie gezielte Verhaltensmaßnahmen informiert. Die am häufigsten nachgewiesenen Allergene sind Metalle. Hier spielt das Nickel eine besondere Rolle, das z. B. in Modeschmuck oder Nietenkнопfen enthalten ist. Weite-

re häufig verantwortliche Auslöser sind Duftstoffe sowie andere Bestandteile von Salben und Cremes.

Chemische und/oder physikalische Schadstoffe können eine direkte Hautschädigung zur Folge haben, das so genannte **toxische Kontaktekzem**. Befallen sind bevorzugt die Hände und Unterarme. Im Gegensatz zur Allergie sind davon mehr oder weniger alle Personen betroffen, die diesen Stoffen einmalig ausgesetzt sind, wobei hier die individuelle Belastbarkeit der Haut eine große Rolle spielt. Kommt die gesunde Haut mit sehr aggressiven Substanzen, wie z. B. Säure, Lauge, Lösungsmittel oder ultraviolettem Licht, in Kontakt, so genügt bereits eine relativ kurze Einwirkungszeit, um eine akute Ekzemreaktion hervorzurufen. Diese Unverträglichkeitsreaktion bleibt in der Regel immer auf die Kontaktstelle begrenzt, d. h. Streuphänomene fehlen.

Im Gegensatz zum allergischen Kontaktekzem brennt oder schmerzt das toxische Kontaktekzem zunächst, während der Juckreiz erst später hinzukommt. Beim toxischen Kontaktekzem findet sich zudem eine typische Abnahme der Beschwerden im Zeitverlauf. Ein gutes Beispiel hierfür ist der Sonnenbrand. Das im Sonnenlicht enthaltene ultraviolette

Licht ist in diesem Fall der schädigende Stoff. Hier kommt es bereits 4–6 Stunden nach intensiver Sonnenbestrahlung zum Auftreten einer starken Hautrötung, die sich im Verlauf der ersten 12–24 Stunden noch verschlimmern kann, im weiteren Verlauf aber kontinuierlich abklingt.

Bei wiederholten unterschweligen schädlichen Reizwirkungen auf die Haut entwickelt sich die chronische Form des toxischen Kontaktekzems. Die Giftigkeit des auslösenden Schadstoffes ist dabei meist sehr gering, die Einwirkungszeit jedoch langfristig. Diese chronische Ekzemreaktion wird auch als „Abnutzungsekzem oder Entfettungsekzem“ bezeichnet, da durch den wiederholten Kontakt mit schwachen

Schadstoffen der für unsere normale Hautfunktion notwendige Säureschutzmantel immer wieder zerstört wird.

Darüber hinaus weisen die betroffenen Patienten häufig auch eine gestörte natürliche Barrierefunktion der Haut mit ungenügender Regenerationsfähigkeit auf. Substanzen, die durch zu häufige Anwendung zur extremen Entfettung der Haut führen können, sind Spül-, Putz- oder Waschmittel usw. (siehe Tabelle). Da diese Ekzemform oft bei Patienten vorkommt, die viel im Haushalt tätig sind, wird sie im Volksmund auch als „Hausfrauenekzem“ bezeichnet.

Es ist also wichtig, die Haut vor jeglicher Entfettung zu schützen und daher bereits vorbeugend Schutzmaßnahmen zu ergreifen. Denn ist es einmal zu einer Ekzemreaktion gekommen, so steht der betroffenen Person ein langwieriger, schwer zu therapierender Krankheitsverlauf bevor. Ohne Behandlung und konsequente Vorbeugung ist die Haut vor allem gegenüber Kontaktallergien anfällig. Auf diese Weise kann z. B. ein so genanntes gemischtes Kontaktekzem entstehen, welches bei der Therapie meist noch schwieriger in den Griff zu bekommen ist.

Die Neurodermitis, auch atopisches oder endogenes Ekzem genannt, unterscheidet

Schädigende Einflüsse, die auf der Haut zu einem toxischen Kontaktekzem führen können:

Wasser	übermäßiges Händewaschen, Baden, Duschen, Schwimmbad
Reinigungsmittel	Seife, Seifenlösung, Spülmittel, Putzmittel
Lösungsmittel	Organische Lösungsmittel wie Alkohol, Benzin, Benzol, Azeton etc. lösen den Fettfilm der Haut besonders schnell auf.
UV-Strahlung	Natürliche oder künstliche UV-Strahlung entfettet die Haut.
Mechanische Einwirkungen	Arbeiten mit Wolle, Stoff, Staub, Sand, Papier entfetten. Reiben und Scheuern entfettet.
Hauteigene Sekrete	Speichel und Wundsekret entfetten besonders durch ihren Gehalt an Enzymen (Fett und Eiweiß auflösende Stoffe).

sich von den bisher aufgezählten Ekzemformen durch seine eindeutig nachweisbare erbliche Komponente. Dies ist auch aus der Wortbedeutung von „endogen“ = „aus der besonderen Anlage des Körpers hervorgegangen“ ersichtlich. Die Neurodermitis gehört zusammen mit dem Heuschnupfen und dem allergischen Asthma bronchiale zu dem Formenkreis der „Atopie“. Untersucht man betroffene Familien, so stellt man Folgendes fest: Leidet ein Elternteil unter einer atopischen

Erkrankung, wie z. B. Neurodermitis, so entwickeln ca. 1/3 der Kinder während ihres Lebens ein atopisches Krankheitsbild, sind gar beide Elternteile betroffen, so sind es ca. 2/3 der Kinder. Die Haut eines Patienten mit Neurodermitis ist in der Regel sehr empfindlich. In Neurodermitis-Familien werden aber nicht nur Störungen der Hautfunktion, sondern vor allem auch eine Neigung zur Fehlsteuerung des körpereigenen Abwehrsystems vererbt. So bezeichnet





der Begriff „Atopie“ die außergewöhnlich heftige Reaktion des Immunsystems mancher Menschen auf bestimmte Substanzen ihrer Umgebung. Das Immunsystem von Neurodermitis-Patienten bekämpft häufig auch Stoffe, die dem Körper nicht schaden, wie z. B. Milcheiweiß, Blütenpollen oder Tierhaare. Die Neurodermitis wird

damit zwar in vielen Fällen von Allergien begleitet, ist jedoch selbst keine Allergie! Sie tritt bevorzugt im Kindesalter auf und zählt mit einer Häufigkeit von ca. 10 % zu den häufigsten Erkrankungen bei Kindern. Über 85 % der Neurodermitiker erkranken vor ihrem 5. Geburtstag, viele sogar in den ersten Lebensmonaten. Das

Erscheinungsbild der Neurodermitis ist außerordentlich variabel, der Verlauf unberechenbar. Trockene Haut und vor allem ein unerträglicher Juckreiz bestimmen das Bild. Abhängig vom Lebensalter existieren unterschiedliche Erscheinungsformen. Im Säuglingsalter z. B. zeigt sich Neurodermitis häufig in Form von Milchschorf. Besonders auf den Wangen und am Kopf finden sich stark juckende Hautausschläge mit gelben Krusten. Meist kratzen die Babys, bis es blutet, nässt und sich im weiteren Verlauf noch stärker entzündet. Bei Kleinkindern sind vorwiegend die Seiten der Arme und die Handrücken, später auch die Oberschenkel, Kniekehlen und Armbeugen befallen. Selbst am Hals, an Hand- und Fußgelenken können Bläschen auftreten, die nässen und mit Krustenbildung einhergehen. Später entwickeln sich vor allem um die Gelenkbeugen oft deutlich begrenzte, entzündliche Herde mit einer Vergrößerung der Hautföderung, der so genannten Lichenifikation. Mit der hormonellen Umstellung während der Pubertät ist für viele Patienten die Qual glücklicherweise vorbei. Weniger als die Hälfte der Neurodermitiker leiden nach dem 30. Lebensjahr noch an einem Hautausschlag, wobei hier vor allem Gesicht, Hände und Hals befallen

sind. Das Risiko, eine Neurodermitis erst im Erwachsenenalter zu bekommen, liegt bei nur 1 bis 3%.

Neurodermitisschübe können durch verschiedene Faktoren ausgelöst werden, wie z. B.

- Klima
- Jahreszeit, besonders Herbst-/ Winter-Gipfel
- Infekte
- Allergene
- Nahrungsmittel
- Emotionale Faktoren

Eine weitere Ekzemform, das **nummuläre Ekzem**, zeichnet sich durch münzförmige (nummuläre), meist scharf begrenzte Herde aus, die häufig zu einem chronischen Verlauf neigen. Zwischen den einzelnen Ekzemstellen findet sich eine völlig gesunde Haut. Die Hauterscheinungen kommen in der Regel im Bereich der Gliedmaßenstreckseiten vor und jucken sehr stark. Die zugrunde liegenden auslösenden Faktoren sind noch nicht ausreichend bekannt, man nimmt jedoch eine lokale Überempfindlichkeit gegenüber Bakterien und Pilzen an. Bevorzugt befallen sind ältere Menschen zwischen dem 50. und 70. Lebensjahr und überwiegend Männer. Die Unterscheidung von anderen Hautkrankheiten ist manchmal

nicht leicht, da münzförmige Ekzemherde unter anderem auch bei Neurodermitis, beim allergischen Kontaktekzem oder auch bei Pilzbefall vorkommen können. Das **seborrhoische Ekzem** ist eine sehr häufige, bevorzugt beim männlichen Geschlecht auftretende Hauterkrankung, welche einen eher chronischen, zu Rückfällen neigenden Verlauf zeigt. Meist erkranken Erwachsene zwischen dem 50. und 70. Lebensjahr. Es finden sich typischerweise feine schuppige Rötungen im Bereich der Schweißrinnen des Kopfes, der Nasenlippenfurchen oder im Brustbeinbereich. Sehr häufig weisen die Patienten auch eine starke Kopfschuppung auf. Die Herde sind überwiegend mit Bakterien oder Pilzen überwuchert. „Lücken im Säureschutzmantel“ der Haut und ein Befall durch Hautpilze sowie eine gesteigerte Aktivität der Talgdrüsen, werden zwar als Auslöser diskutiert, die Ursache ist jedoch noch nicht endgültig geklärt. Allgemein besteht eine sehr deutliche Abhängigkeit vom Klima, z. B. Besserung im Sommer sowie bei Aufenthalt im Gebirge oder an der See, und von der Psyche, z. B. Verschlechterung durch „Stress“. Eine Sonderform des seborrhoischen Ekzems ist das **seborrhoische Säuglingsek-**



zem, welches den Symptomen der Neurodermitis sehr ähneln kann. Aufgrund der mehr fettigen, festhaftenden Schuppung des Kopfes, des fehlenden Juckreizes und der Abheilung innerhalb von ca. 6 Wochen ist dieses Krankheitsbild jedoch meist gut von der Neurodermitis abzugrenzen. Das **dyshidrotische** und **dyshidrosiforme Ekzem** sind zwei Sonderformen, die im akuten Stadium durch juckende, mit wasserhellem Inhalt gefüllte Bläschen im Bereich der Fingerseitenflächen, der Handteller und Fußsohlen gekennzeichnet sind. Bei chronischen, über längere Zeit bestehenden Hautveränderungen treten die Bläschen zugunsten einer verstärkten Hornhautbildung mit tiefen Hauteinrissen zurück. Beim dyshidrotischen Ekzem finden sich als häufige Ursache eine vermehrte Schweißbildung sowie eine Fehlregulation des unbewussten Nervensystems. Für das dyshidrosiforme

Ekzem werden viele verschiedene Auslöser diskutiert, d. h. es kann auf dem Boden einer Kontaktallergie, z. B. gegen Nickel, ausgelöst durch ein Arzneimittel oder durch einen Hautpilzbefall entstehen. Eine Sonderform des Ekzems, das **Stauungsekzem**, wird vor allem bei chronischen Venenerkrankungen der unteren Gliedmaßen beobachtet. Bedingt durch den gestörten Blutrückfluss und die Neigung zu Schwellungen kommt es im Bereich der Unterschenkel zu entzündlichen Veränderungen. Bereits geringe mechanische Hautreizungen wie z. B.

Kratzen, eng anliegende Strümpfe oder schlecht abgepolsterte Verbände genügen, um ein Geschwür entstehen zu lassen. Komplizierend kommen oft auch noch Allergien gegen Desinfektions- und Hautpflegemittel oder Infektionen mit Bakterien oder Pilze hinzu. Eine an Bedeutung stark zunehmende Hauterkrankung ist die **Sonnenallergie**. Patienten mit Sonnenallergie reagieren in der Regel auf den UVA-Anteil der Sonnenstrahlung mit Rötungen, Knötchen oder quaddelförmigen Hautveränderungen, die oft mit starkem Juckreiz verbunden



sind. Die Ursache der Erkrankung liegt noch immer im Dunkeln, man weiß nur, dass sie in den letzten 10 bis 15 Jahren stark zugenommen hat, überwiegend jüngere Frauen betrifft und eine familiäre Häufung zu finden ist. Möglicherweise besteht ein Zusammenhang mit Zusatzstoffen in Kosmetika und Sonnenschutzmitteln. Jeder, der einmal eine Sonnenallergie gehabt hat, muss damit rechnen, dass sie bei der nächsten, sehr intensiven Sonnenbestrahlung von nicht sonnengewöhnter Haut wieder auftritt. In

der Regel versucht man, bevor die ersten intensiven Sonnenstrahlen herauskommen, die Haut durch eine Bestrahlung mit UVB-Licht (das extrem selten eine Sonnenallergie verursacht) langsam an die Sonne zu gewöhnen. Die dadurch vermehrte Pigmentbildung dient der Haut als Lichtschutz. Grundsätzlich sollte jedoch im Freien ein hypoallergenes Lichtschutzmittel mit ausreichend hohem UVA- und UVB-Filter verwendet werden, das entsprechend häufig und reichlich aufgetragen werden sollte.



WELCHE RISIKOFAKTOREN FÜR DIE ENTSTEHUNG VON EKZEMEN GIBT ES?

Aufgrund der Vielfalt der Ekzemformen lassen sich keine allgemeinen Auslösefaktoren benennen. Sicher ist jedoch, dass bestimmte Verhaltensweisen für unsere Haut sehr schädlich sind und das Entstehen von Hauterkrankungen, hier speziell von Ekzemen, fördern. Der für das Überleben der Haut und somit auch für unseren Körper lebensnotwendige Hautschutzfilm oder Säureschutz-

mantel ist in der Regel sehr empfindlich. Dies lässt sich beispielsweise daran erkennen, dass bereits 15- bis 20-minütiges Duschen oder Baden den normalen Fett-Feuchtigkeitsfilm unserer Haut allein durch den reinen Kontakt mit Wasser drastisch reduziert. Wird zusätzlich z. B. noch Seife zur Hautreinigung verwendet, so genügen auch kürzere Einwirkzeiten. Die Haut benötigt anschließend je nach

Hauttyp zwischen 30 Minuten und mehreren Stunden, um den Säureschutzmantel wieder aufzubauen. Erreger, um eine Entzündungsreaktion auszulösen.

Bei einem einmaligen Vorgang ist das nicht so dramatisch. Kommen jedoch noch andere Faktoren hinzu, die den Säureschutzmantel schädigen, wie z. B. starke ultraviolette Strahlung oder sehr eng anliegende Kleidung, aber auch mehrmaliges zu heißes und zu langes Duschen oder Baden am Tag, so ist die Haut viel anfälliger für Erkrankungen.

Beim Stauungsekzem, das sich auf der Basis einer chronischen Venenerkrankung entwickelt, sollten nicht nur die Hauterscheinungen behandelt werden, sondern vor allem auch die Grunderkrankung. Gerade im Anfangsstadium lassen sich Venenerkrankungen gut beeinflussen bzw. durch gezielte Vorbeugemaßnahmen, wie z. B. Kompressionsstrümpfe, Gefäßtraining, pflanzliche Venenmittel etc., am weiteren Fortschreiten hindern. Bei Patienten mit einer Sonnenallergie stellt z. B. die zu starke Sonneneinstrahlung einen Risikofaktor dar. Die Haut sollte, wie bereits erwähnt, durch langsames Gewöhnen an die Sonne hinreichend „abgehärtet“ und ausreichend vor ultravioletten Strahlen geschützt werden.

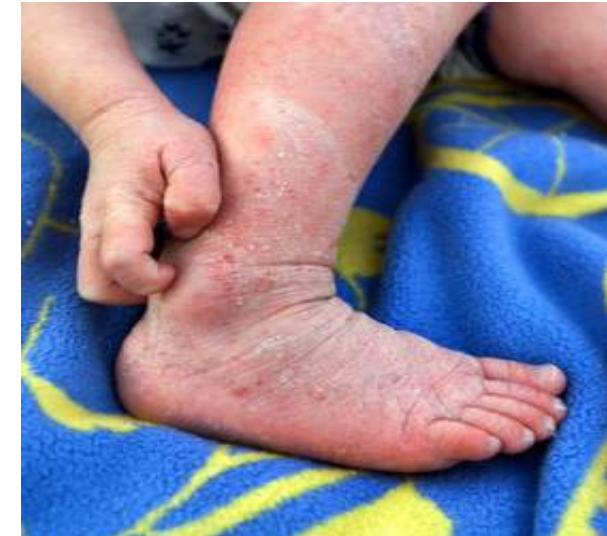Besonders problematisch wird es für die Haut, wenn zusätzlich zu den täglichen schädigenden Einflüssen eine erblich bedingte „Anfälligkeit der Haut“ zugrunde liegt. Man sollte demzufolge im privaten und beruflichen Bereich immer darauf achten, dass Schadstoffe gemieden werden und die Haut ausreichend gepflegt und geschützt wird.



WO LIEGEN DIE PROBLEME IN DER EKZEMBEHANDLUNG?

Die Wirksamkeit einer medizinischen Behandlung ist u. a. grundlegend abhängig von einer möglichst exakten Diagnosestellung. Bei manchen Ekzemformen kann die Diagnose aber Probleme bereiten, da z. B. auch andere Hautinfektionen mit einer starken Entzündung einhergehen und so oft schwer von Ekzemen zu unterscheiden sind. Auch wenn die richtige Behandlungsmethode gefunden ist, können wieder neue Schübe auftreten. So spielt beispielsweise bei der Neurodermitis vor allem die erbliche Komponente eine bedeutende Rolle, während beim allergischen Kontaktekzem eine nicht immer zu vermeidende Allergen-zufuhr zu einem erneuten Schub führen kann.

Im Ekzembereich besitzt die Haut außerdem keinen wirksamen Schutz gegen eine Besiedelung mit Keimen. Durch den Verlust des Säureschutzmantels, die Ausschwemmung eiweißhaltiger Flüssigkeit und die Reduktion der körpereigenen Abwehr entsteht ein idealer Nährboden für schädliche Keime wie z. B.



Bakterien oder Pilze. Dies erschwert einerseits den Heilungsprozess und andererseits auch die Behandlung.

Bei Ekzemen mit starkem Juckreiz können auch Hautverletzungen, z. B. durch Kratzen, den Weg für Infektionen ebnen. Je nach Ekzemtyp und Erkrankungsdauer kann es zu unterschiedlich schweren Infektionen kommen. So gibt es spezielle Hautkeime, die ab einer gewissen Anzahl von Erregern selbst auf gesunder Haut eine Infektion hervorrufen können. Ist die Haut verletzt, genügen bereits verhältnismäßig wenige Erreger, um eine



BEHANDLUNGSMÖGLICHKEITEN DER EKZEME

Entzündungsreaktion auszulösen. „Vorbeugen ist besser als heilen“, so lässt sich ein wichtiges Therapieprinzip der Ekzemerkrankungen kurz und bündig zusammenfassen. Die vorbeugenden Maßnahmen spielen bei der Ekzembehandlung eine große Rolle. Wie bereits erwähnt, sind für einige Ekzemtypen verschiedene Auslösefaktoren bekannt, die nach Möglichkeit vermieden werden sollten. Auch die konsequente Hautpflege

gehört selbstverständlich dazu. Kommt es dennoch zum Ausbruch eines Ekzems, so gilt es, die Entzündungsreaktion so bald als möglich in den Griff zu bekommen sowie eventuelle unbekannte Auslöser ausfindig zu machen und konsequent zu meiden. Für die Behandlung der akuten Ekzemerkrankungen stehen verschiedene wirksame Substanzen mit unterschiedlichen Angriffspunkten zur Verfügung, die im

Folgenden wbesprochen werden sollen.

Herkömmliche Behandlungsmethoden

Kortikosteroide: Die Behandlung der entzündlichen Herde mit kortikosteroidhaltigen Salben ist häufig erfolgreich, da die Entzündungen und der Juckreiz relativ rasch abklingen. Nach Absetzen der Behandlung blühen die Hauterscheinungen jedoch oft sehr schnell wieder auf, häufig sogar stärker als vorher. Die Ärzte sprechen hier von dem so genannten „Rebound-Effekt“. Nachteile einer häufigen und langfristigen Kortikosteroidbehandlung sind vor allem vorzeitiges Altern der Haut und Schäden im oberflächlichen Blutgefäßsystem. Die Haut wird dünner und trocknet aus, die Wände der Blutgefäße erweitern sich und werden verletzbar. Eine Kortikosteroidbehandlung sollte daher nur kurzfristig und nur bei stark entzündeten Herden durchgeführt werden. Um die Nebenwirkungen so gering wie möglich zu halten, wird oft eine Pendelbehandlung, d. h. Kortikosteroide im Wechsel mit Pflegemaßnahmen, empfohlen.

Teer-Präparate: Seit langem bekannte Mittel zur Behandlung besonders hartnäckiger Entzündungen sind teerhaltige

Salben. Da Teer die Lichtempfindlichkeit der Haut stark erhöhen kann, ist bei einem Aufenthalt in der Sonne Vorsicht geboten. Teersalben besitzen außerdem einen unangenehmen Geruch und führen zu Verfärbungen von Haut und Wäsche. Neben Hautreaktionen, wie z. B. Teerakne, können sie bei großflächiger Anwendung zu starken Nierenbelastungen bis hin zu dauerhaften Schädigungen führen. Aus diesen Gründen werden Teerpräparate heute nur noch selten verordnet.

Pimecrolimus/Tacrolimus-Präparate: Diese neuen Wirkstoffe haben weniger Nebenwirkungen als Kortikosteroide. Allerdings gibt es hierzu noch keine langjährigen Therapieerfahrungen.

Antihistaminika: Der Juckreiz – ausgelöst durch das körpereigene Gewebshormon Histamin – kann außerdem, je nach Schweregrad und Stadium, durch so genannte Antihistaminika bekämpft werden. Diese kommen in der Regel ebenfalls nur kurzfristig zum Einsatz, da sie teilweise bei interner Einnahme eine ermüdende Wirkung haben.

Harnstoff-Präparate: Harnstoff besitzt die Fähigkeit, Wasser in der Hornschicht der Haut zu binden und kann so vor allem bei reduzierter Wasserbindungsfähigkeit der Haut, wie z. B. bei Neurodermitis,

zum Einsatz kommen. Außerdem wirkt er der übermäßigen Verhornung der Haut entgegen, so dass Harnstoff-Präparate vielfach auch mit zur Nachbehandlung eingesetzt werden.

Hautpflegende Maßnahmen: Die Haut eines Ekzem-Patienten kann die Schutz- und Regulationsfunktion der normalen Haut nur noch unvollständig erfüllen. Bedingt durch die andauernden Entzündungen ist die Ausbildung einer Schutzschicht aus Hornzellen und Hautfett nicht rasch und ausreichend genug möglich. So wird die ekzematische Haut schnell unangenehm trocken und spröde. Eine konsequente Behandlung mit hautpflegenden Präparaten ist daher unbedingt notwendig. Dazu gehören einerseits die Anwendung ölhaltiger und rückfettender Pflegebäder und andererseits die Verwendung fetthaltiger und feuchtigkeitsspendender Salben und Cremes.

Alternative Behandlungsmethoden

Neben der Behandlung mit den bisher beschriebenen Substanzen rücken in letzter Zeit immer mehr „natürliche Behandlungsmethoden“ in den Mittelpunkt des Interesses. Die am häufigsten angewendeten Naturheilverfahren sind



Cardiospermum (Herzsame)

Homöopathie (zum Teil auch in Kombination mit einer Eigenblutbehandlung), Phytotherapie, Akupunktur und strenge Diät. Auch einzelne Behandlungsversuche mit Öl aus Nachtkerzensamen wurden beschrieben.

Darüber hinaus bringt auch ein Klimawechsel in der Regel gute Erfolge. Besonders das Hochgebirgsklima in den Alpen und das Seeklima, z. B. an der Nord- und Ostsee, führt bei chronischen Ekzem-Patienten zur Besserung des Hautbildes. Eine Klimabehandlung unterstützt auch die Wirkung anderer Behandlungsmaß-

nahmen und trägt zur langfristigen Stabilisierung des Erfolges bei. Häufig führt jedoch bereits eine Änderung der Umgebung auch ohne Klimawechsel, ähnlich wie bei anderen Hauterkrankungen, zu einer Umstimmung des Organismus mit positiver Beeinflussung der Psyche und der neurovegetativen Funktionen. Eine natürliche Behandlungsmöglichkeit, die im Folgenden etwas erläutert werden soll, ist die **Homöopathie**. Sie wurde von dem Arzt und Apotheker Dr. Samuel Hahnemann vor ca. 200 Jahren entwickelt. Seitdem hat sich das Spektrum homöopathischer Arzneimittel enorm vergrößert, so dass dem Arzt und Patienten heute eine Fülle von Behandlungsmöglichkeiten zur Verfügung steht.

Bei Ekzemerkrankungen werden die homöopathischen Arzneimittel in der Regel je nach Konstitution des Betroffenen ausgewählt. Häufig kommen zusätzlich auch so genannte organotrope Arzneimittel, z. B. mit einer spezifischen Wirkung auf die Haut, zum Einsatz. Die homöopathische Behandlung bewirkt eine Umstimmung des Organismus, d. h. die körpereigenen Kräfte werden im Sinne einer Selbstregulation genutzt, um das gestörte Gleichgewicht wieder her-



Cardiospermum halicacabum

zustellen. In jüngster Zeit hat die Pflanze **Cardiospermum halicacabum**, die Ballonrebe, Eingang in den homöopathischen Arzneischatz gefunden. Cardiospermum halicacabum ist eine in den Tropen beheimatete Schlingpflanze, die zur Familie der Seifenbaumgewächse gehört. Der Name Cardiospermum (Herzsame) kommt von den erbsengroßen, schwarz-braunen Samen, die einen typischen, herzförmigen weißen Fleck aufweisen. Cardiospermum halicacabum ist in vielen Fällen ein gut wirksames Mittel zur Behandlung von Entzündungen der Haut.

Ausgehend von therapeutischen Erfahrungen mit dem innerlich angewandten Arzneimittel wurden **Halicar® Salbe N und Creme** mit dem Wirkstoff *Cardiospermum Urtinktur* entwickelt. Halicar® zeigt eine schnelle und nachhaltige Wirkung bei entzündlichen und juckenden Hauterkrankungen wie z. B. Neurodermitis, allergischen Hautreaktionen oder beruflich bedingten Ekzemen. Im Vordergrund steht dabei die rasche Linderung des Juckreizes, der kurze Zeit nach Anwendung der Salbe/Creme gebesert wird. Rötungen und Schwellungen lassen unter Halicar®-Behandlung nach,

die Entzündungen klingen ab. Auch Verdickungen der Haut durch wiederholtes Aufkratzen und ekzemartige Schuppungen bilden sich im Lauf der Zeit zurück. Aufgrund der guten Verträglichkeit eignen sich die Präparate vor allem auch zur Langzeitbehandlung chronischer Ekzemenformen. Für die Wahl des anzuwendenden Präparats ist vor allem der jeweilige Hautzustand ausschlaggebend. So wird im stark entzündlichen Stadium bevorzugt die Creme zum Einsatz kommen, zur Behandlung sehr trockener Haut ist die Salbe besser geeignet.

WAS KÖNNEN SIE SELBST TUN?

Wie in den vorherigen Kapiteln schon dargestellt, ist die Vorbeugung die beste Ekzemtherapie. Eine ausreichende Pflege, d. h. die Zufuhr bzw. der Erhalt von Fett und Feuchtigkeit in den oberen Hautschichten, ist ein grundlegender Schutz vor einer Ekzementwicklung. Im Folgenden soll daher noch einmal kurz zusammengefasst werden, was Sie tun können, um der Entstehung einer Ekzemerkrankung vorzubeugen.

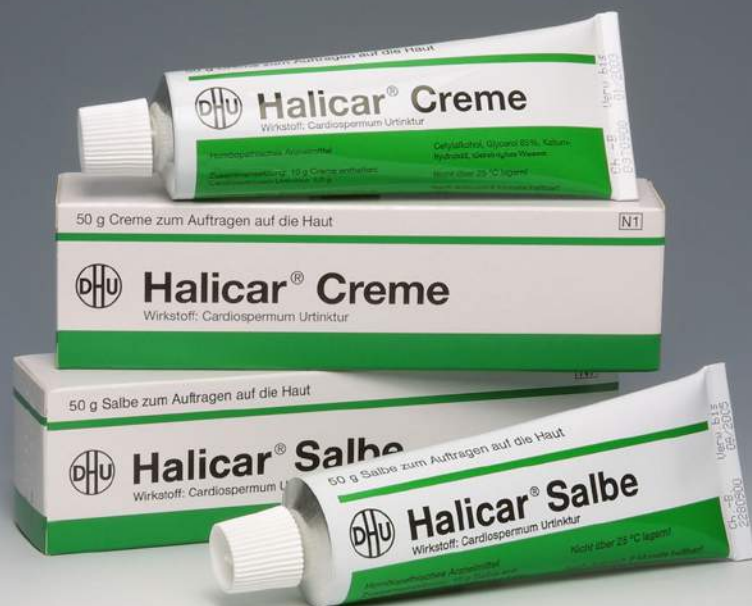Diese Hinweise sollen Ihnen aber auch helfen, die Behandlung eines vorhandenen Ekzems zu unterstützen.

- Beobachten Sie, welche Situationen, Umstände und Gewohnheiten zu einem Neurodermitis-Schub führen und überlegen Sie, ob es Möglichkeiten gibt, diese zu vermeiden (z. B. Stressvermeidung bzw. -verarbeitung durch Entspannungsübungen).
- Verwenden Sie bei hautbelastenden Arbeiten vorher und zwischendurch rückfettende Präparate.
- Tragen Sie bei der Arbeit mit aggressiven Stoffen oder in Feuchtigkeit Handschuhe bzw. Schutzkleidung.
- Vermeiden Sie zu häufigen Kontakt mit Wasser und Reinigungsmitteln, re-



duzieren Sie Häufigkeit und Dauer beim Duschen oder Baden.

- Vermeiden Sie soweit möglich die Verwendung bzw. den Genuss von allergieauslösenden Stoffen und Nahrungsmitteln.
- Vermeiden Sie bei Sonnenallergie einen langen Aufenthalt in der Sonne und verwenden Sie einen ausreichenden und hypoallergenen Lichtschutz.
- Beachten Sie bei Stauungsekzemen die Anweisungen Ihres Arztes zur Behandlung der zugrunde liegenden Venenschwäche.



ANSCHRIFTEN VON PATIENTENVEREINIGUNGEN UND SELBSTHILFEORGANISATIONEN

Dieser Ratgeber kann natürlich die komplexen Zusammenhänge der Ekzemerkrankungen und ihre Behandlung nicht vollständig darstellen. Für ausführlichere Informationen und eine individuelle therapeutische Beratung wenden Sie sich bitte an Ihren behandelnden Arzt oder auch an eine der Selbsthilfeorganisationen für Ekzem-Patienten.

Arbeitsgemeinschaft allergiekrankes Kind e. V. (AAK)

Hilfen für Kinder mit Asthma, Ekzem oder Heuschnupfen – Mildtätiger Verein
Bundesverband
Postfach 1141
35721 Herborn
Tel.: 0 27 72 / 92 87-0
Fax: 0 27 72 / 92 87-9
www.aak.de

Deutsche Haut- und Allergiehilfe e. V.

Gotenstraße 164
53175 Bonn
Tel.: 02 28 / 3 67 91-0
Fax: 02 28 / 3 67 91-0
www.dha-allergien.de

Deutscher Neurodermitiker Bund e. V.

Spaldingstraße 210
20097 Hamburg
Tel.: 0 40 / 23 08 10
Fax: 0 40 / 23 10 08
www.dnb-ev.de

Bundesverband Neurodermitiskranker in Deutschland e. V.

Oberstraße 171
56154 Boppard
Tel.: 0 67 42 / 8 71 30
Fax: 0 67 42 / 27 95
www.neurodermitis.net

Deutscher Allergie- und Asthmabund e. V. (DAAB)

Fliethstraße 114
41061 Mönchengladbach
Tel.: 0 21 61 / 81 49 40
Fax: 0 21 61 / 81 49 430
www.daab.de

PRODUKTINFORMATION HALICAR® SALBE N / CREME

Halicar®

- zur Behandlung entzündlicher, juckender Hauterkrankungen wie z. B. allergische Kontaktekzeme, beruflich bedingte Ekzeme
- lindert rasch den Juckreiz
- bewirkt ein Abklingen der Entzündungen; Rötung und Schwellung gehen zurück
- wird häufig auch für die Langzeitbehandlung eingesetzt

Halicar® Salbe N/Creme

Wirkstoff: Cardiospermum Urtinktur

Anwendungsgebiete:

Die Anwendungsgebiete entsprechen dem homöopathischen Arzneimittelbild. Dazu gehören: Entzündungen der Haut mit Juckreiz, z. B. Ekzeme, Neurodermitis (endogenes Ekzem). Salbe enthält Cetylsterarylalkohol. Creme enthält Cetylalkohol.

Zu Risiken und Nebenwirkungen lesen Sie die Packungsbeilage und fragen Sie Ihren Arzt oder Apotheker.

Darreichungsformen und Packungsgrößen:

- OP mit 50 g Salbe N/Creme (N1)
- OP mit 100 g Salbe N/Creme (N2)
- OP mit 200 g Salbe N/Creme (N3)
- Apothekenpflichtig



Deutsche Homöopathie-Union, Karlsruhe
Postfach 41 02 40 · 76202 Karlsruhe · www.dhu.de